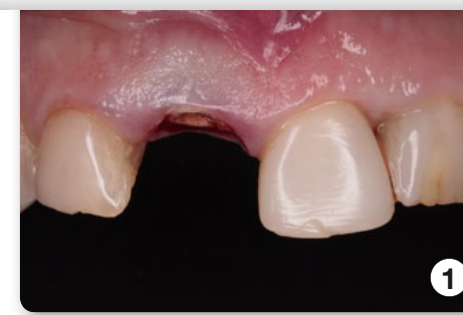


Fallstudie: Dr. Juanjo Iturralde –

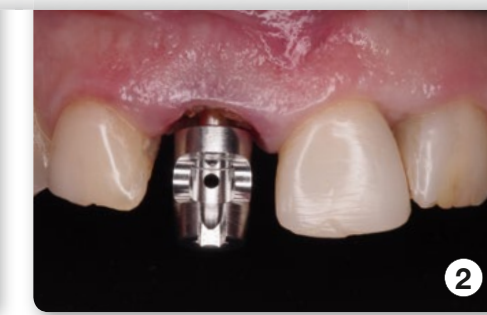Specialist Periodontics,
Implantology and Aesthetic dentistry
Director Clínica dental Iturralde
Tafalla (Navarra) / Spanien



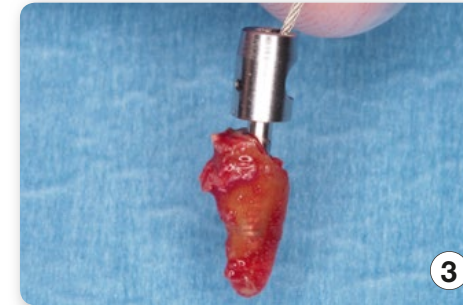Benex[®]
Pat.No. CH 696 458



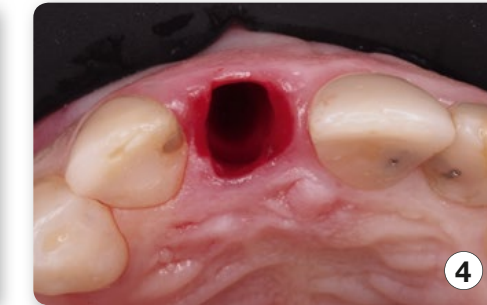Unbehandelter Zahn



2

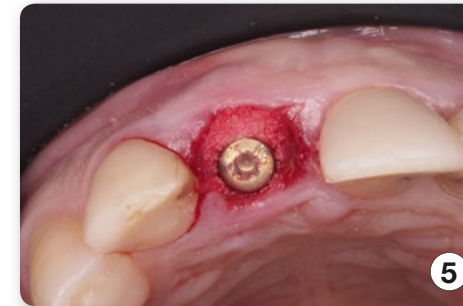

Der extrahierte Zahn mit Wurzel

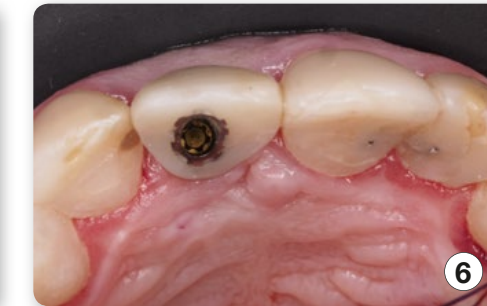

4

Sicht auf die Alveole

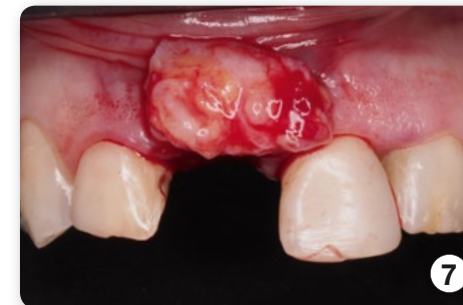

3D Positionierung des Implantats

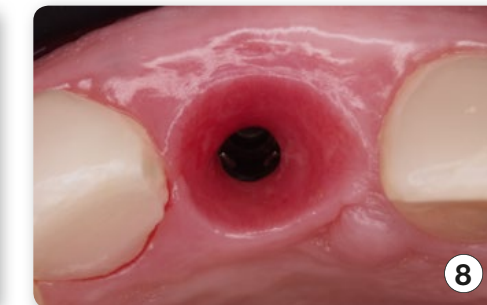

6

Temporäre Krone

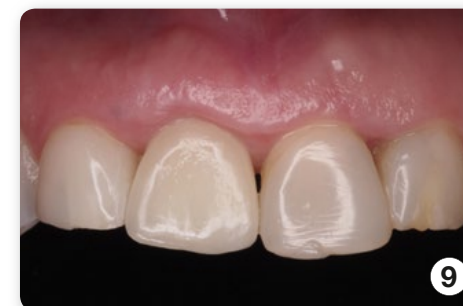

Positionierung des Transplantats

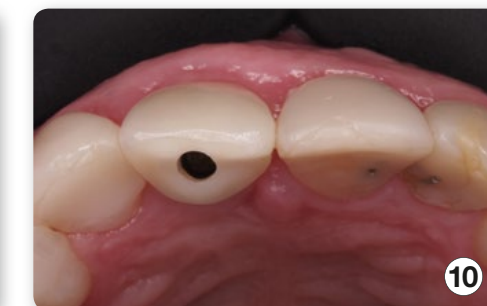

8

Erhaltung des Weichgewebes –
keine Schädigung der Alveole



Finale Krone



10

Unteransicht des gewonnen Weich-
gewebsvolumen

